



Doença do navicular e as suas implicações

3as Jornadas Hospital Veterinário Muralha Évora

18 Março 2011

Mónica Mira, MV



Organização

1. Considerações gerais
2. Anatomia
3. Sintomas
4. Exames imagiológicos
5. Factores predisponentes
6. Tratamento
7. Prevenção



3as Jornadas Hospital Veterinário
Muralha Évora

Sinónimos

- Síndrome do navicular
- Síndrome podotrocLEAR – termo mais correcto

Síndrome: conjunto de sintomas que ocorrem em associação

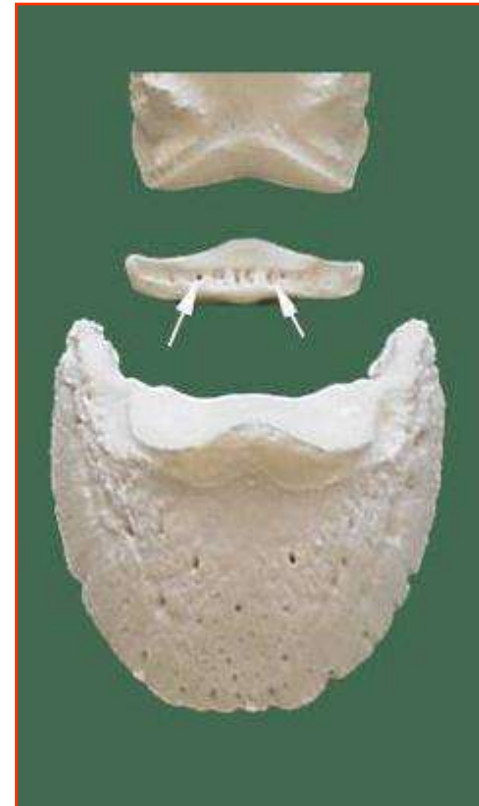
Aparelho podotrocLEAR: formado pelo osso navicular (podotróclea) e pelos tecidos moles envolventes





Aparelho podotrocLEAR

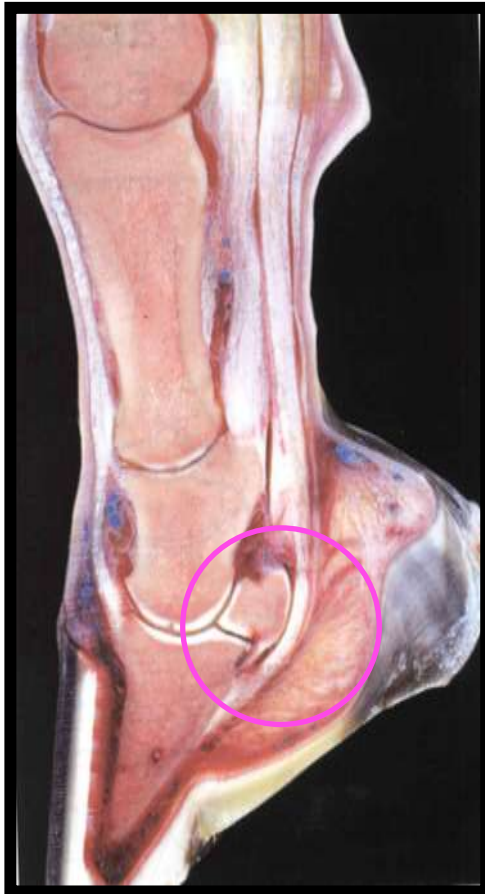- Osso navicular
 - Articula-se com a 2ª e 3ª falange
- Tecido moles:
 - Bolsa podotrocLEAR
 - Ligamentos colaterais
 - Ligamento ímpar
 - Tendão flexor digital profundo



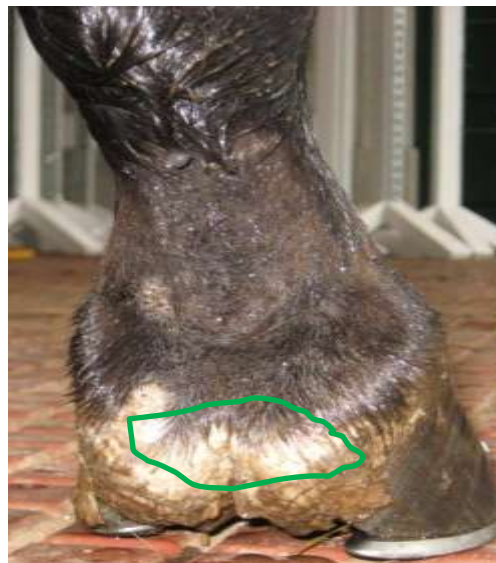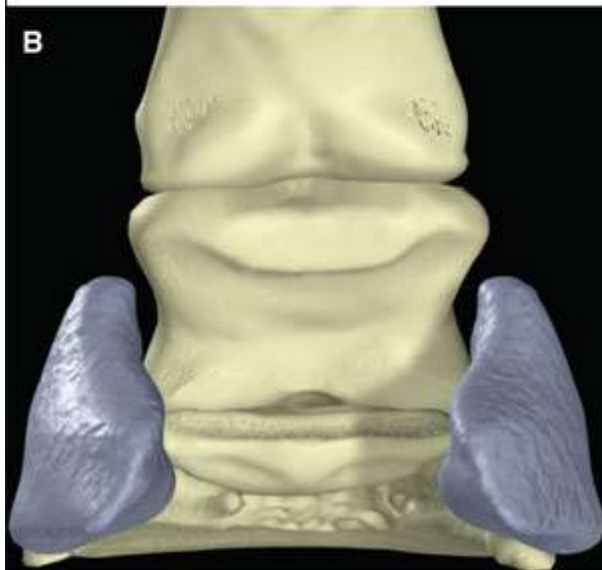
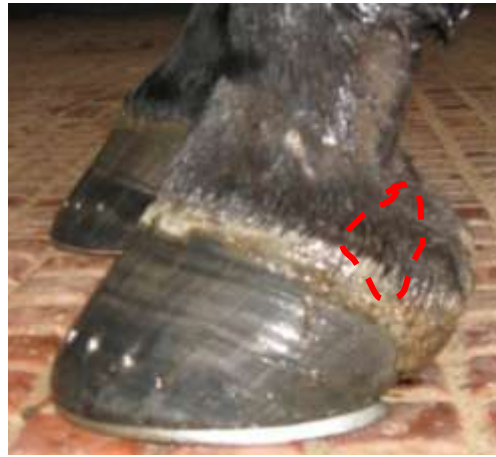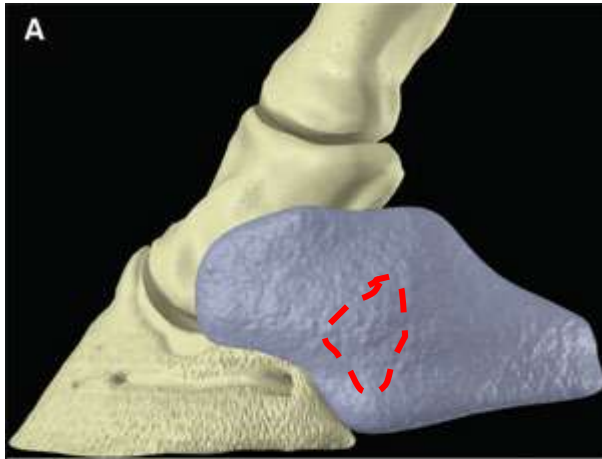
Localização



3as Jornadas Hospital Veterinário
Muralha Évora

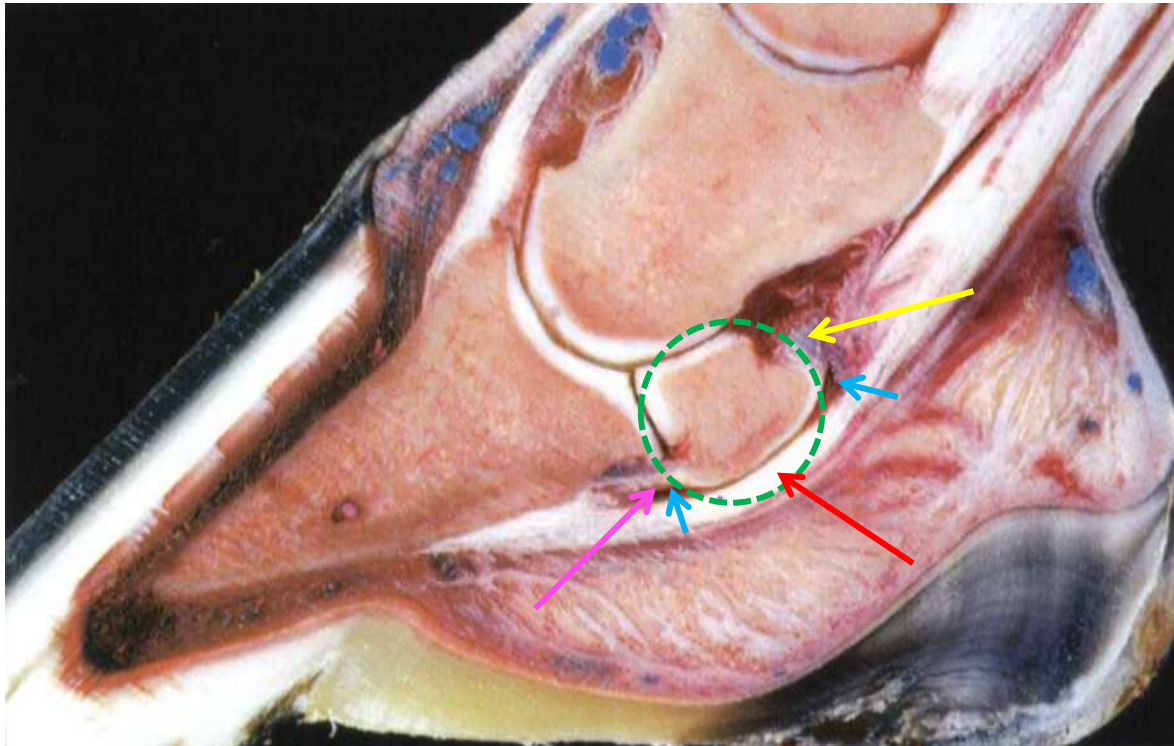
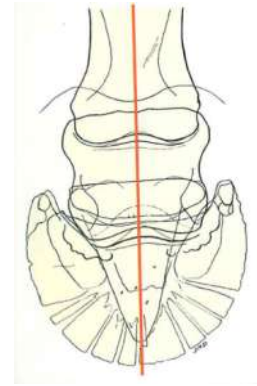


Localização



3as Jornadas Hospital Veterinário
Muralha Évora

Corte sagital



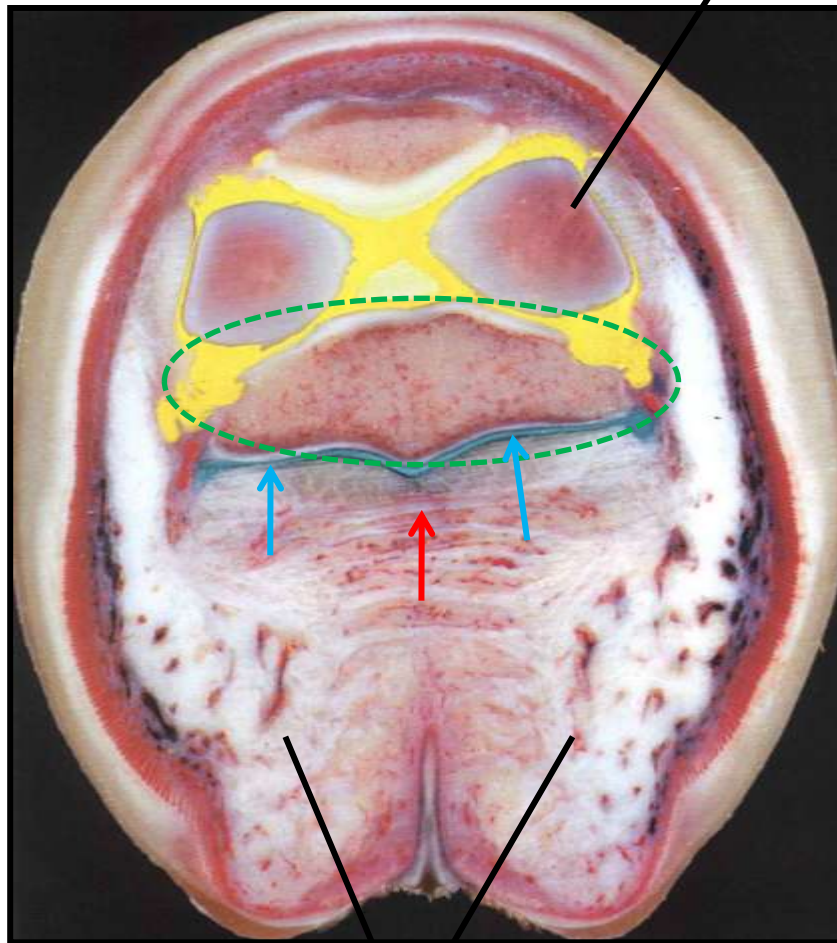
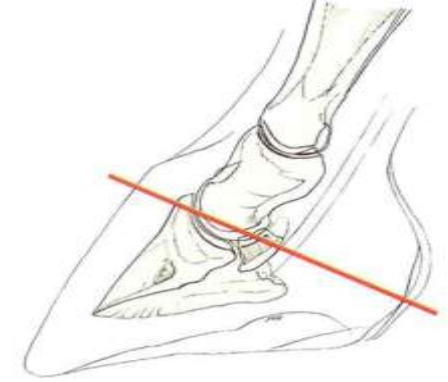
- Osso navicular
- Tecido moles:
 - Bolsa podotrocLEAR
 - Ligamento proximal
 - Ligamento ímpar
 - Tendão flexor digital profundo

•Imagens retirada de :

•The Equine Distal Limb – Prof. Jean-Marie Denoix

Corte axial

Falange



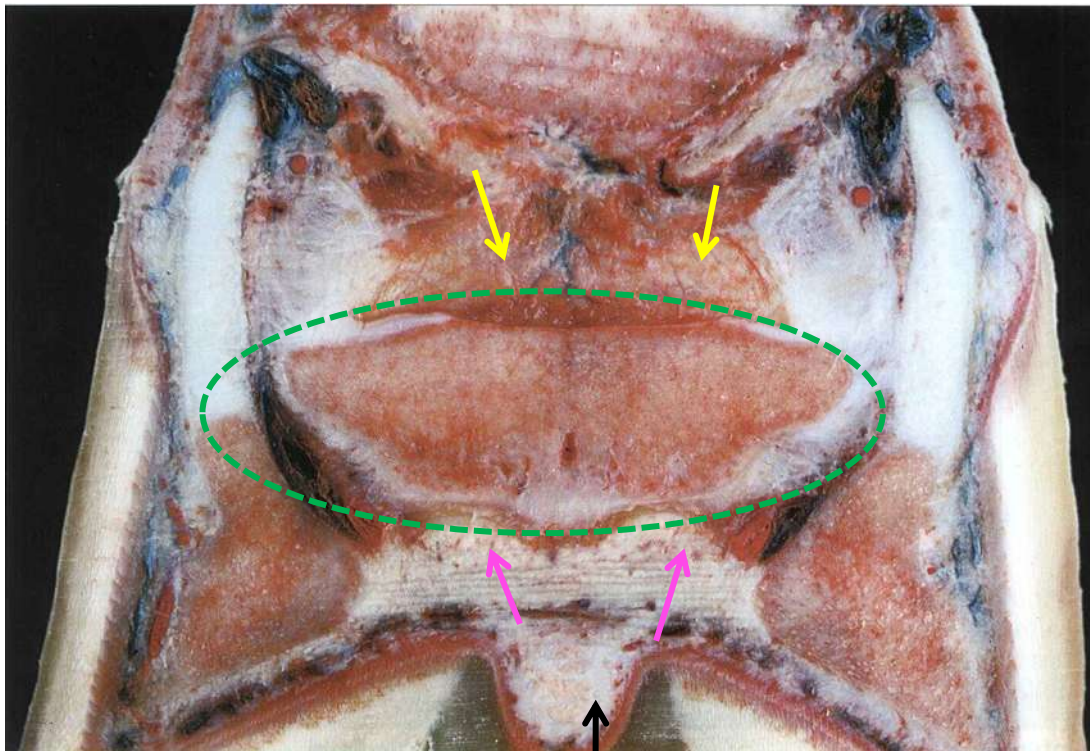
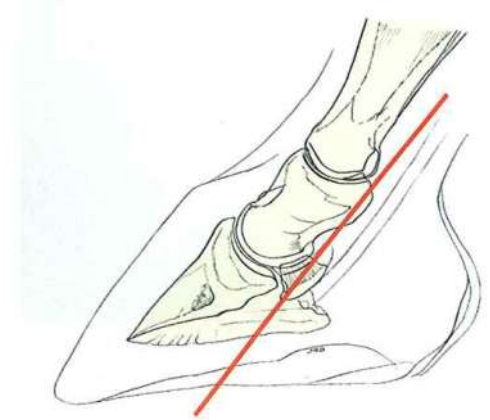
Talões

- Osso navicular
- Tecido moles:
 - Bolsa podotroclear
 - Ligamento proximal
 - Ligamento ímpar
 - Tendão flexor digital profundo

•Imagens retirada de :

•The Equine Distal Limb – Prof. Jean-Marie Denoix

Corte frontal



Ranilha

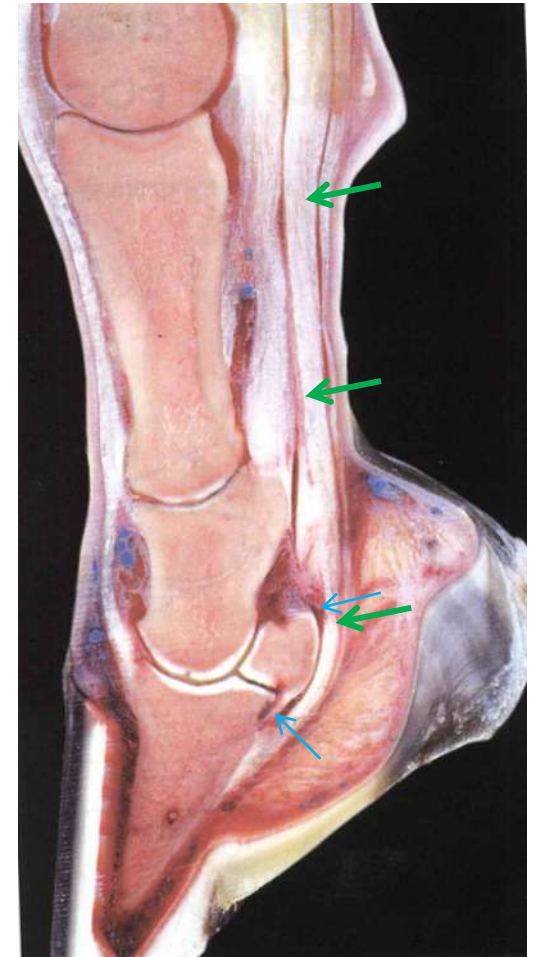
- Osso navicular
- Tecido moles:
 - Bolsa podotroclear
 - Ligamento proximal
 - Ligamento ímpar
 - Tendão flexor digital profundo

•Imagens retirada de :

•The Equine Distal Limb – Prof. Jean-Marie Denoix

Função do osso navicular

- Facilitar a acção do **tendão flexor digital profundo**, servindo como alavanca
- O tendão desliza sobre a sua superfície flexora
- Deslize facilitado pela superfície lisa da cartilagem e a presença de líquido sinovial na **bolsa podotrocLEAR**



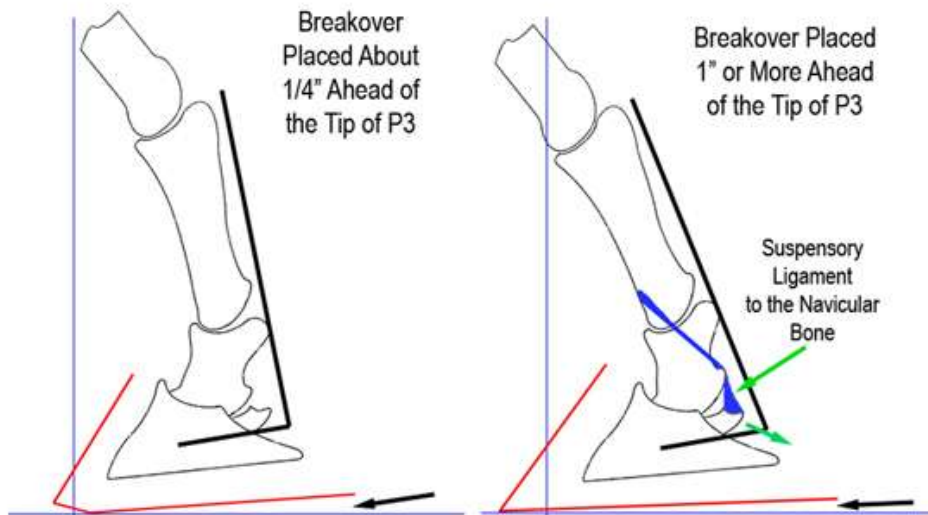
•Imagens retirada de :

•The Equine Distal Limb – Prof. Jean-Marie Denoix

Maior tensão durante o..

- **BREAK-OVER**

- Extensão máxima da articulação do casco antes da flexão
- Quando levanta os talões e roda a pinça



Considerações gerais



- Afecta membros anteriores
- Patologia crónica degenerativa
- Ocorre frequentemente
- Quase sempre bilateral

Considerações gerais

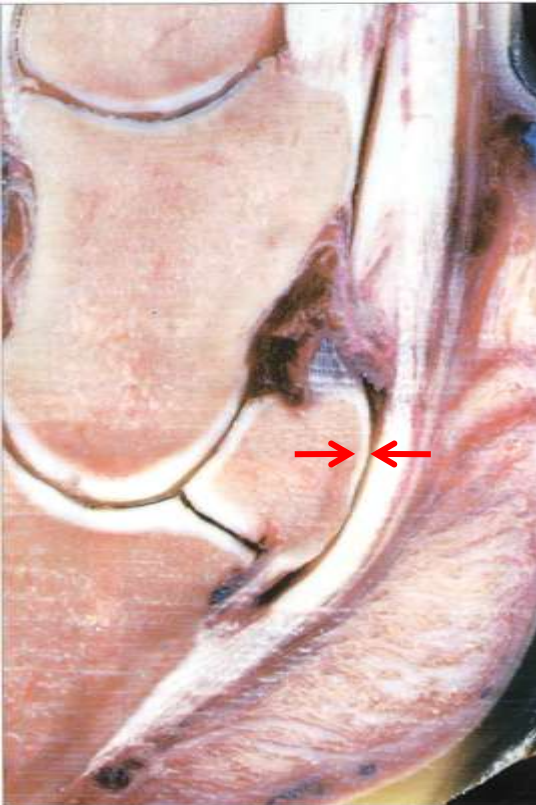


- Raças predispostas:
 - PSI, Quarto Milha, raças desporto
 - Lusitano?
 - Pouco frequente em cavalos árabes
- Surge normalmente entre os 7-9 anos

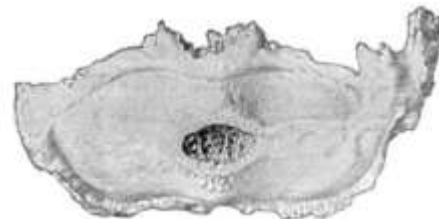


O que é afinal?

- Lesão no osso navicular e/ou nos tecidos moles



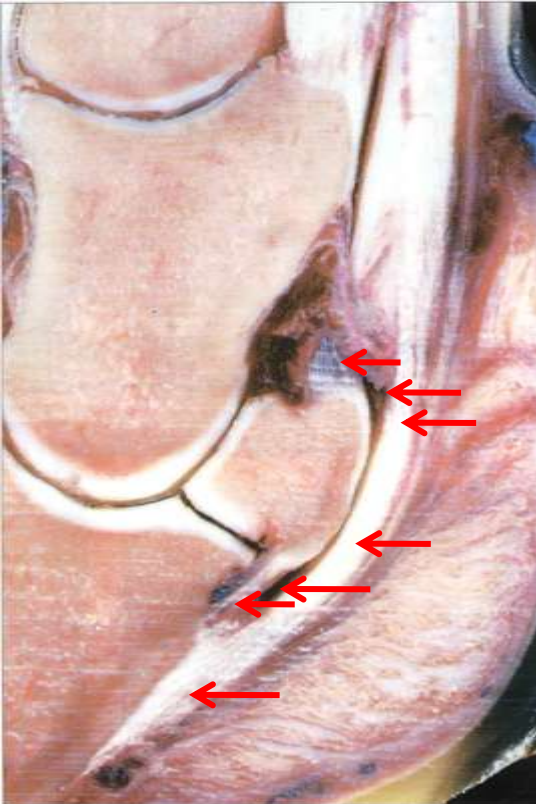
- Erosão da cartilagem na superfície flexora do osso por fricção do tendão
- Em casos graves pode haver aderências entre o osso e o tendão
- Osteoproliferação e osteólise





O que é afinal?

- Lesão no osso navicular **e/ou** nos tecidos moles



- Lesões no tendão flexor digital profundo
- Inflamação da bolsa podotrocLEAR com aumento do líquido sinovial
- Lesão nos ligamentos
 - Colaterais
 - Ímpar


Sintomas

- Provoca dor na região posterior da extremidade
- Os cavalos evitam tensão nesta zona
- Como se defendem?

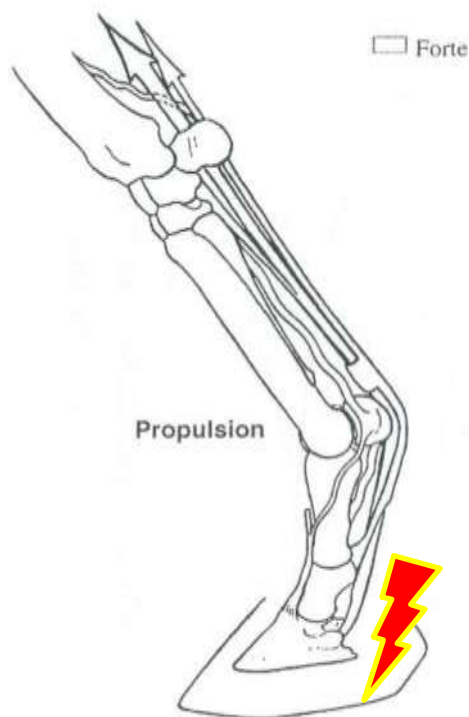


Sintomas

- No trote, encurtam a fase final da passada
- Não querem saltar, derrubam varas
- Tropeçam
- Em descanso:
 - “Apontam” a mão ou as duas de forma alternada
 - Enterram as pinças na cama e fazem montículos debaixo dos talões
 - Sentam-se na manjedoura



Redução da amplitude da passada



3as Jornadas Hospital Veterinário
Muralha Évora



Sinais clínicos

- Mais acentuada à guia para a mão correspondente
- Mais notória em piso duro
- Redução fase posterior da passada



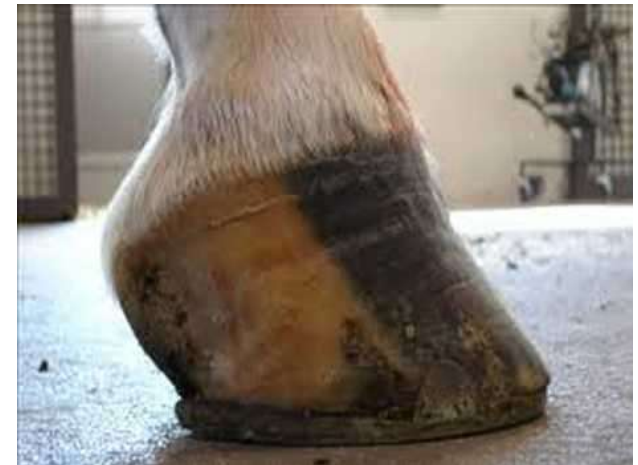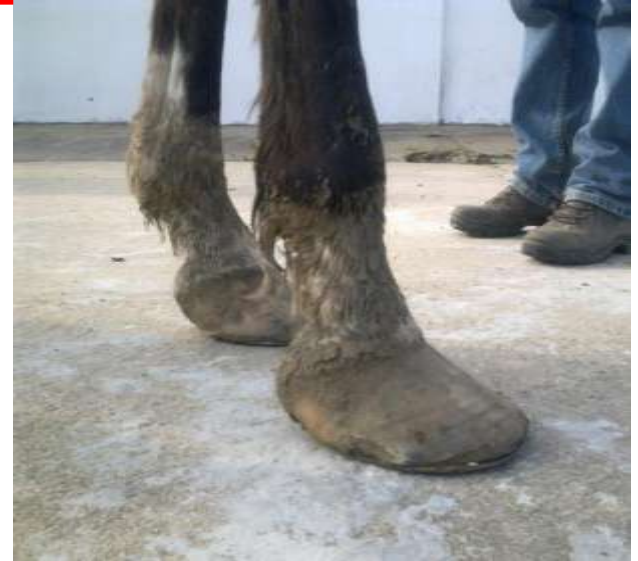O que nota quem monta

- Por ser bilateral pode passar despercebida durante bastante tempo
- Redução rendimento desportivo
- Muitas vezes surge após um período de repouso



Factores de risco

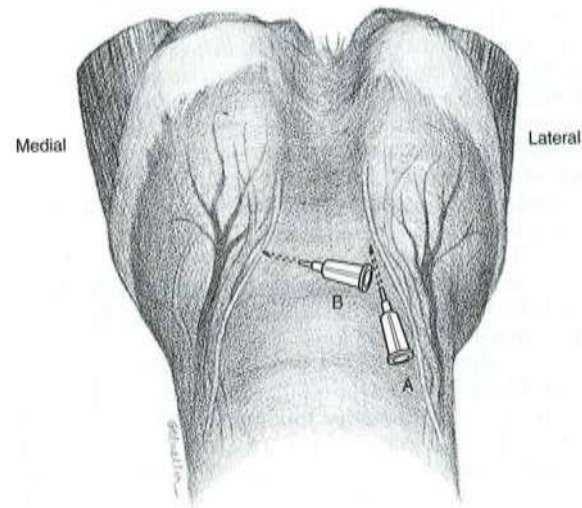
- Pinças compridas e talões baixos
- Ferrações prolongadas: **>8 semanas**
- Cascos encastelados, estreitos com talões atrofiados
- Má ferração
 - Ferraduras apertadas
 - Sem apoio nos talões
- Familiar





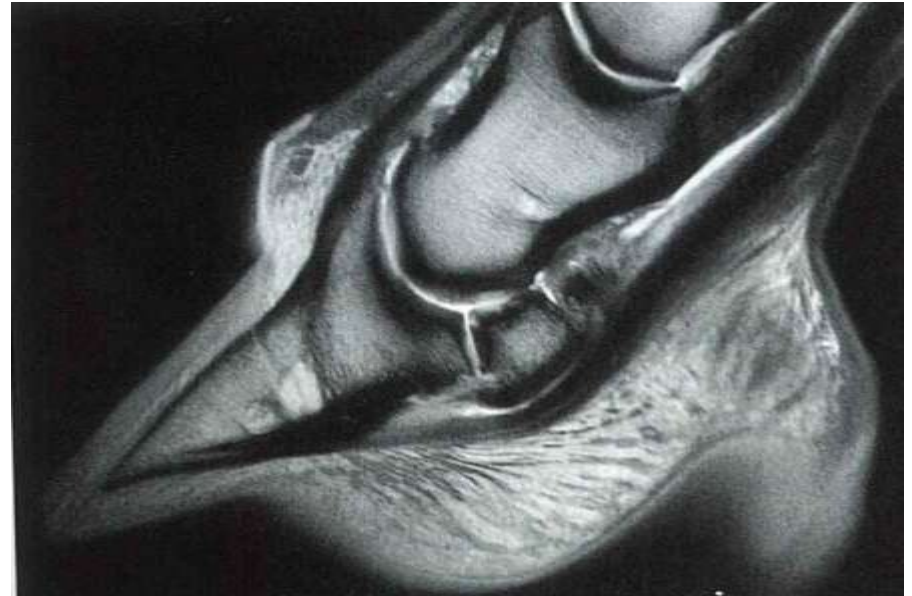
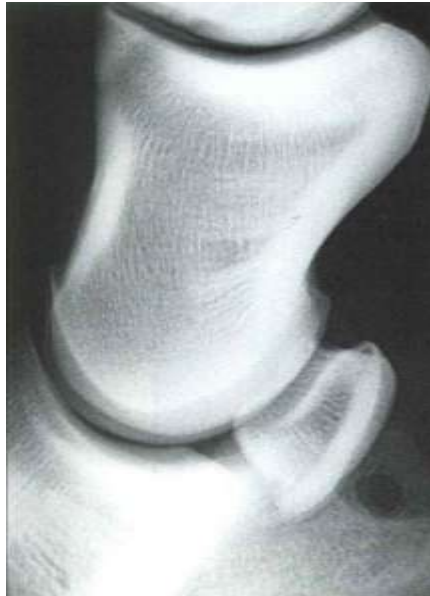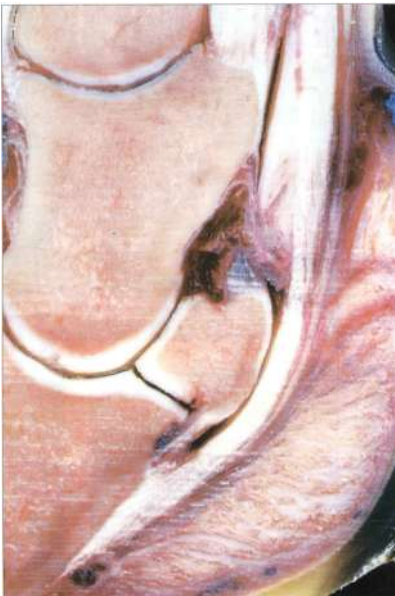Diagnóstico

- Bloqueio anestésico dos nervos palmares digitais positiva
 - Anestesia região dos talões e palma
- Quando bloqueamos um membro aparece a claudicação no outro membro

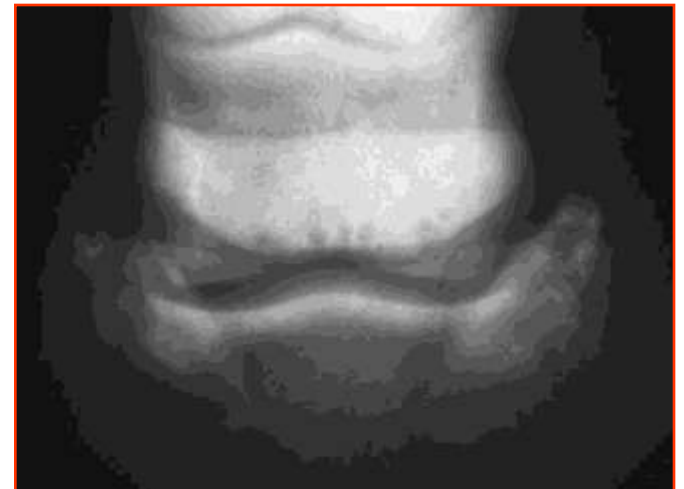
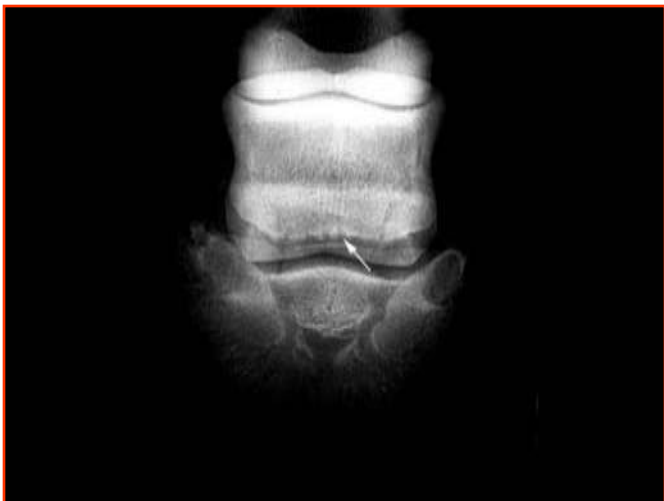
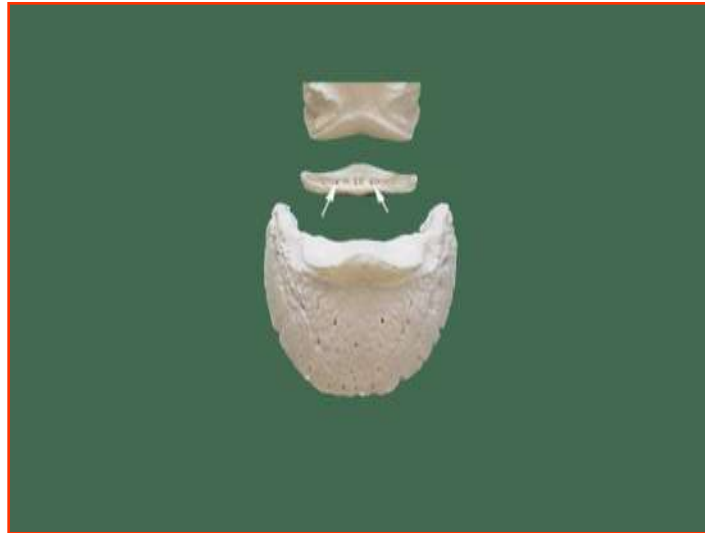Diagnóstico

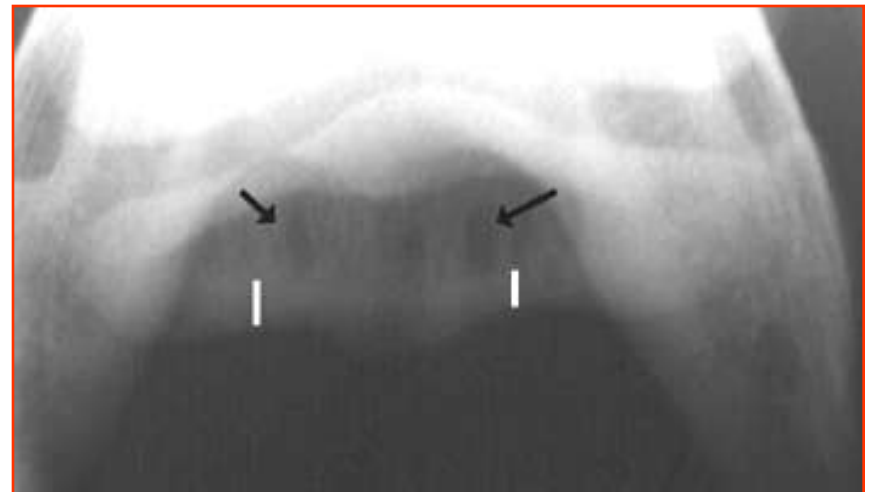
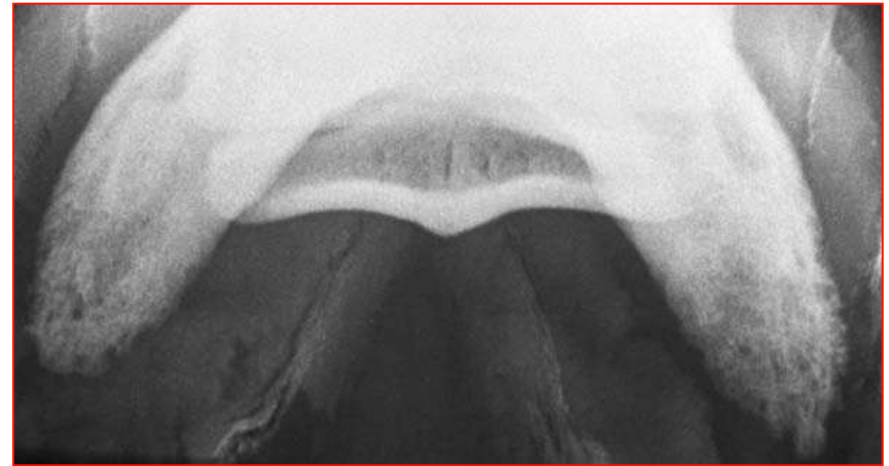
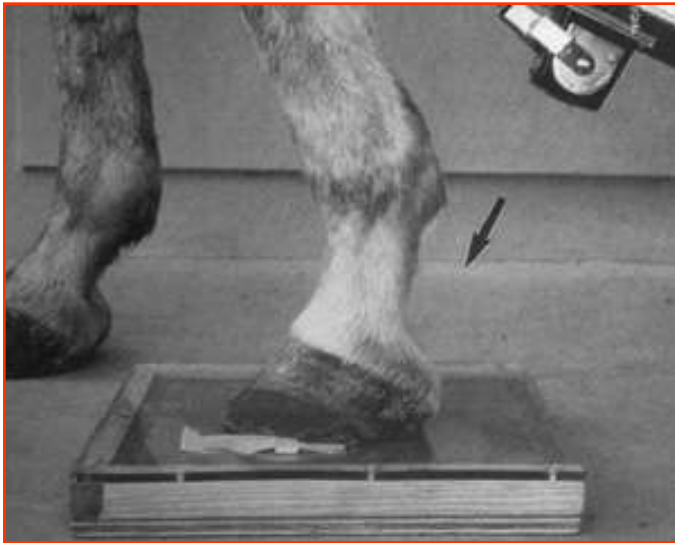- Radiografia (osso)
 - Cerca de 65% sem alterações
- Ecografia (tecido moles)
 - Limitada pelo casco
- Ressonância magnética (tudo)



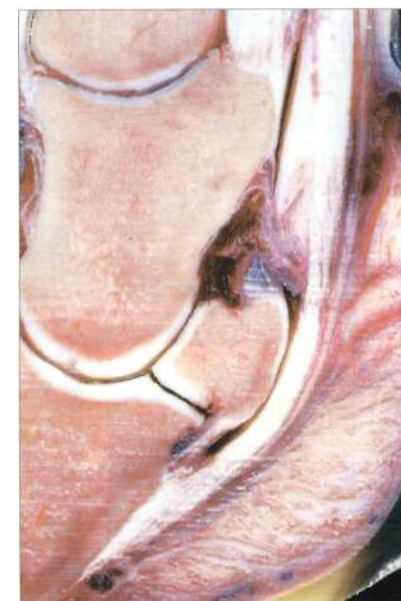
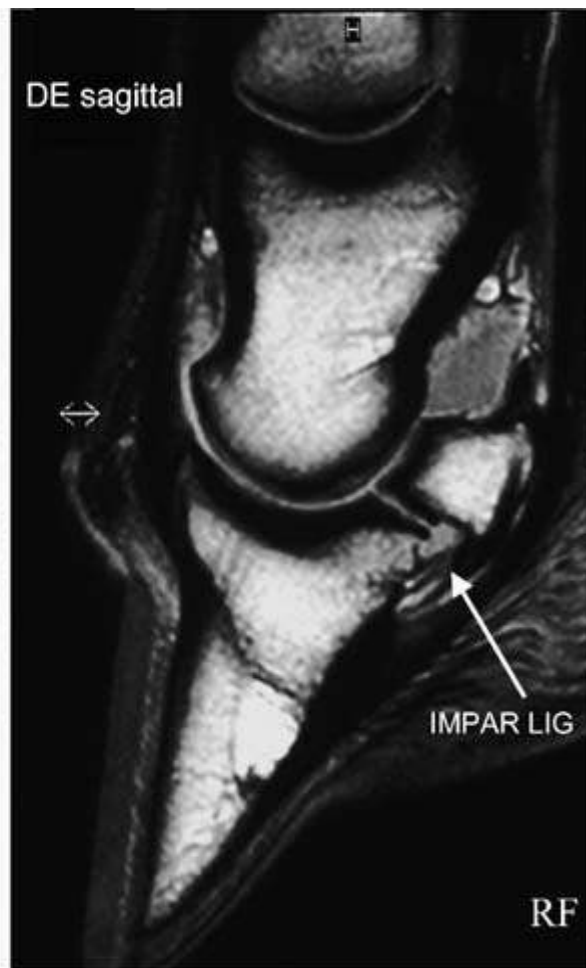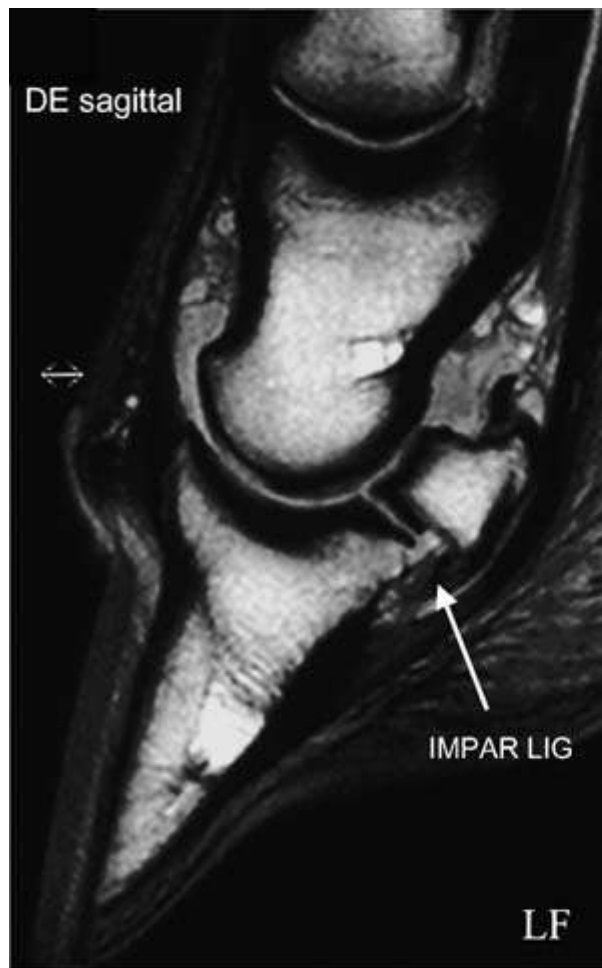Sinais radiológicos degenerativos



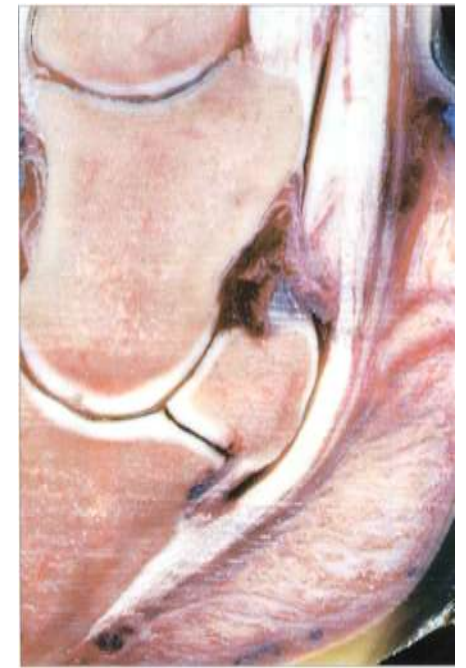
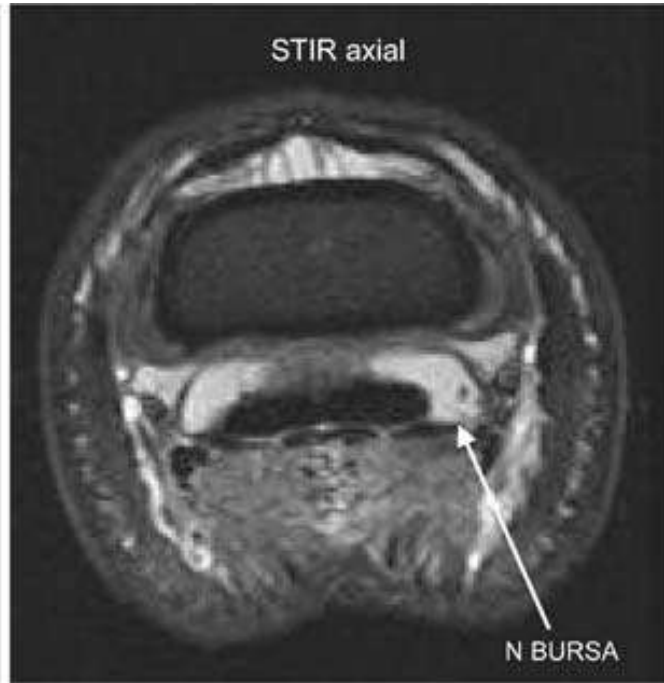
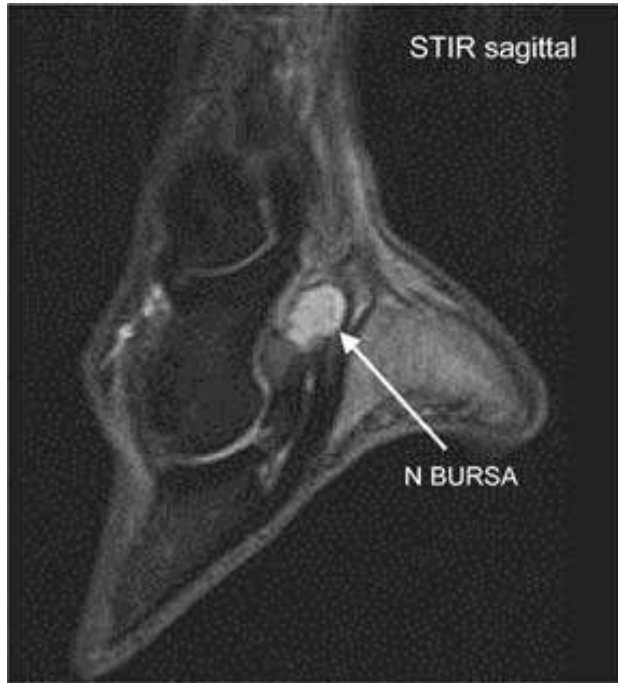Exame radiológico do osso navicular



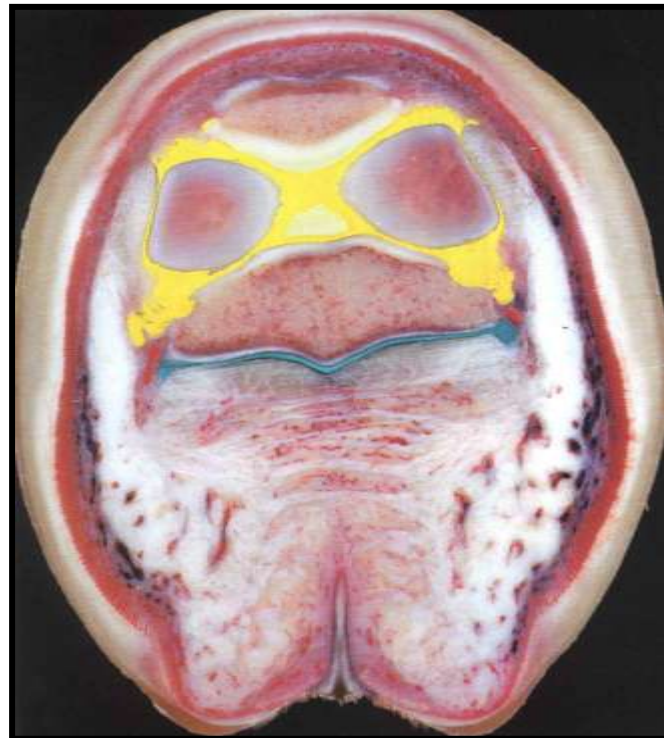
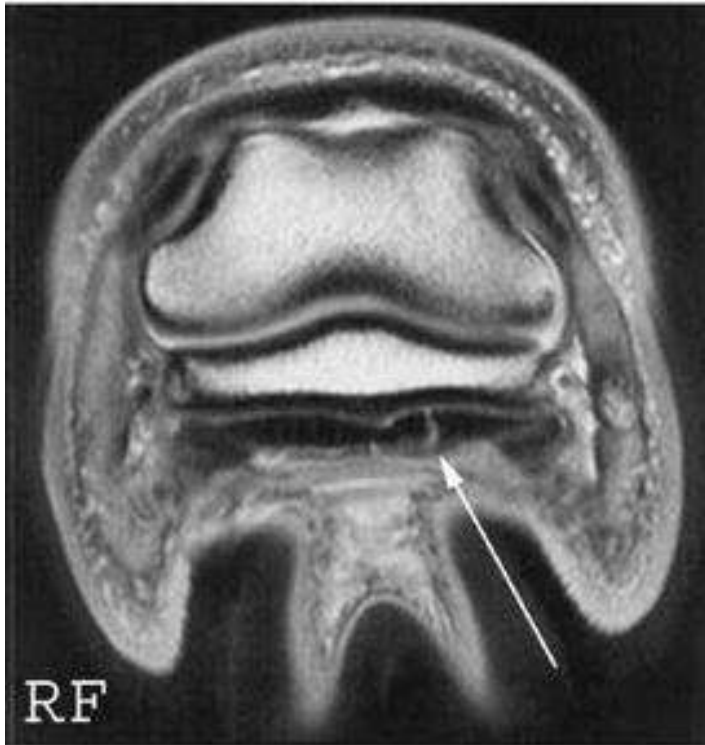
Ressonância magnética



Ressonância magnética



Ressonância magnética



Ressonância magnética

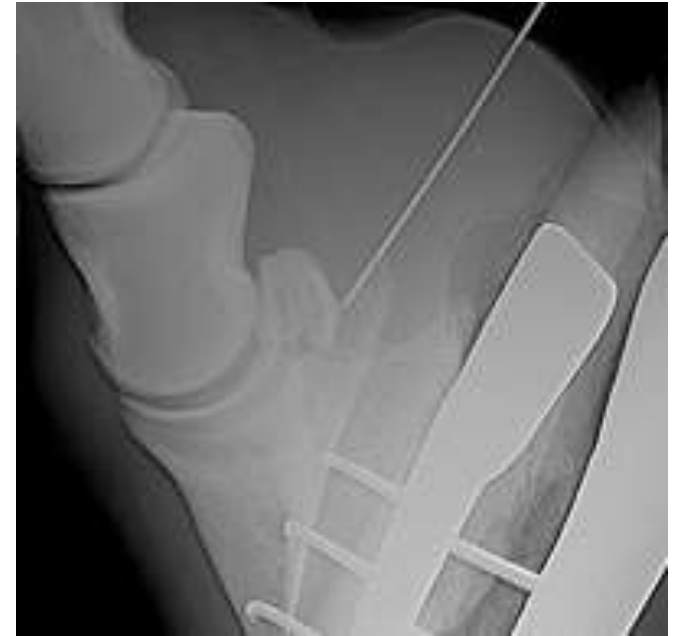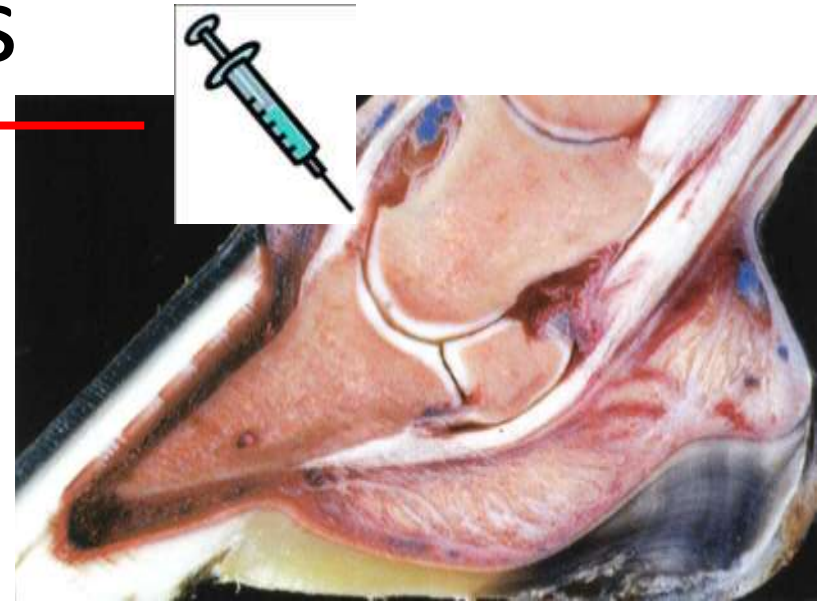
- Mais próxima em Espanha
- €€€€€€€€



3as Jornadas Hospital Veterinário
Muralha Évora

Tratamentos

- AINEs
 - Danilon, Equipalazone
 - Equioxx
- Infiltração da articulação do casco (interfalangiana distal)
- Infiltração da bolsa podotrocLEAR



Tratamentos



- Nevrectomia
 - Química
 - Cirúrgica
 - Efeito temporário

Último recurso

Risco de rotura do tendão flexor digital profundo

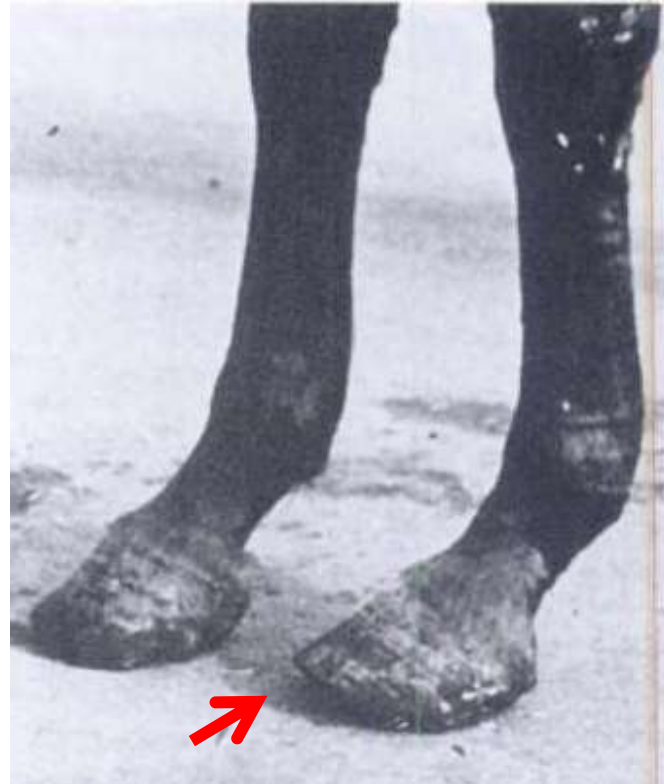
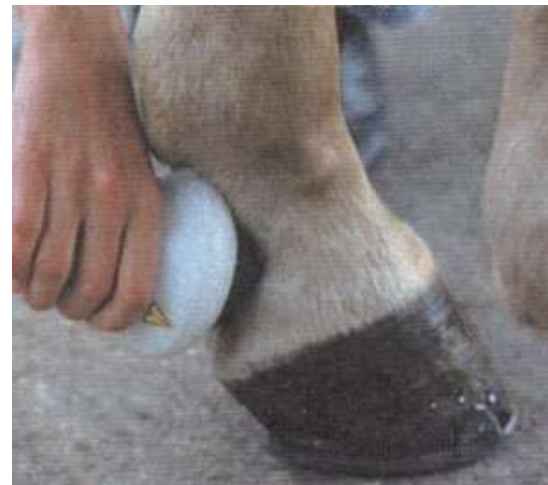
Foto retirada de *Adam's lameness in the horse*. Stashak 2002

Tratamentos

- Tildren®
- Shock-waves
- Repouso?
 - Depende do grau
 - Pode não adiantar





Problema!

- Sem ressonância magnética não há forma de saber que estruturas estão afectadas
 - Apenas 35% têm alterações radiológicas visíveis*
- Logo, na maior parte dos casos, o tratamento faz-se por tentativas
 - Do menos para o mais invasivo
 - Dependem da capacidade ou desejo de investimento do proprietário

* Outcome of medical treatment for horses with foot pain: 56 cases.

Gutierrez-Nibeyro SD, White li NA, Werpy NM. Equine Vet J. 2010 Nov;42(8):680-5

Manutenção

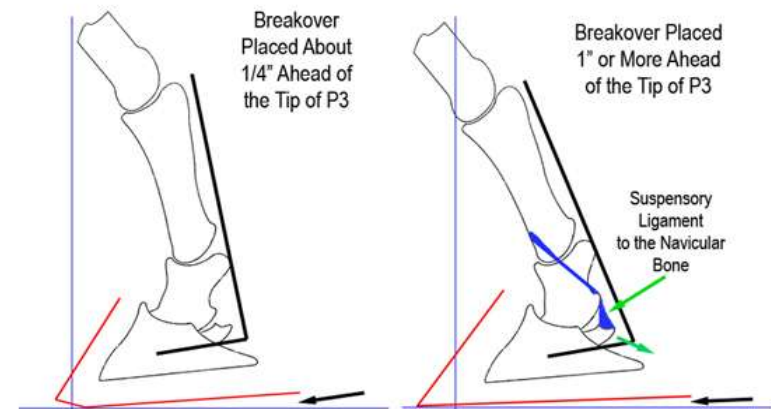
- Ferração é o mais importante
- Bom piso
- Trabalho regular



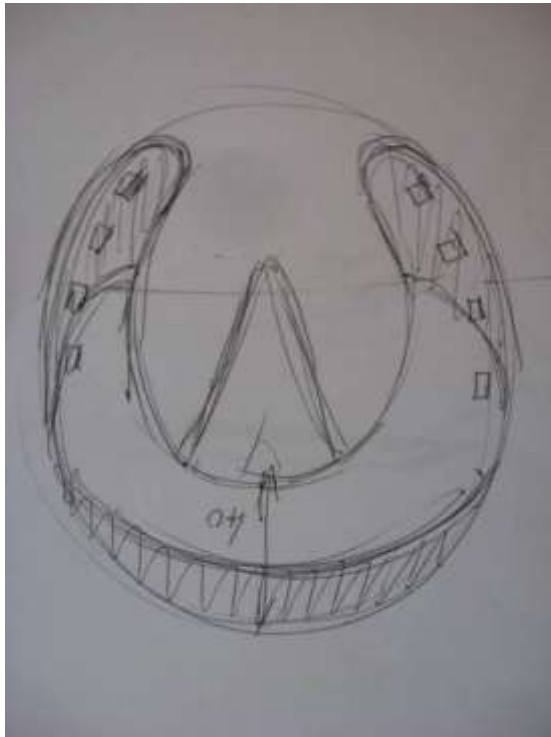
3as Jornadas Hospital Veterinário
Muralha Évora

OBJECTIVO DA FERRAÇÃO

- Reduzir efeito alavanca criado pela pinça
 - “Rolling” pinça/ferradura
- Suporte dos talões
 - Ferração fechada
 - Joanetes (“Oignons”)



Ferração correctiva



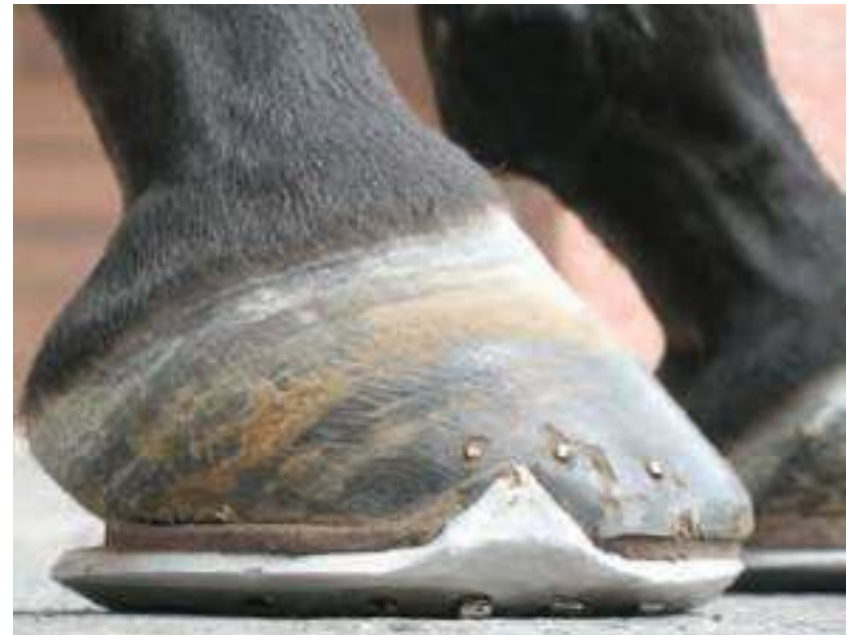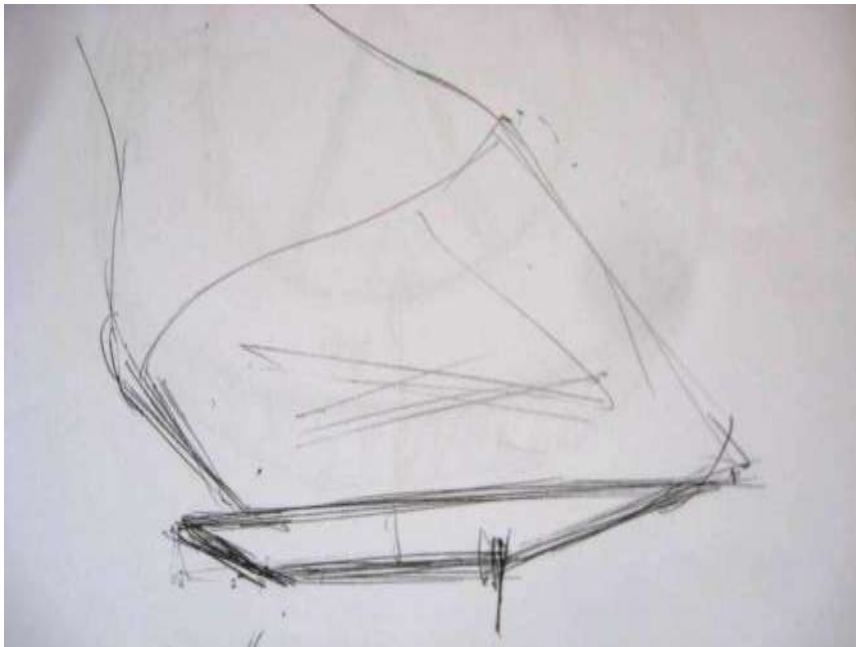
Ferração correctiva



Ferração correctiva



Ferração correctiva



Prescrição de ferração correctiva elaborada pelo
Prof. Jean-Marie Denoix

http://www.ivis.org/proceedings/geneva/2007/p136_143_Denoix.pdf



Resultados

- Depende muito da utilização do cavalo
- Alguns cavalos “aguentam-se” surpreendentemente bem apenas com ferração correctiva e bons pisos e boa gestão do trabalho
- Outros precisam de infiltrações repetidas de manutenção, que podem deixar de funcionar
- Alguns nunca melhoram...



Prognóstico

- Depende das estruturas afectadas:
 - Mau se o tendão flexor profundo estiver afectado (22%)
 - Reservado se apenas o osso navicular estive afectado (50-20%)
 - Reservado se a bolsa podotrocLEAR estiver afectada (40-15%)

Média 40%



Ter um cavalo com doença navicular implica sempre....

- Cuidado redobrado com a ferração
 - A cada 6 semanas
 - Pinças curtas e com rolling
 - Suporte nos talões
- Gestão do trabalho
 - Trabalho regular
 - Adaptar à capacidade individual

3as Jornadas Hospital Veterinário
Muralha Évora

Ter um cavalo com doença navicular pode implicar....



- Trabalhar em bons pisos
- Paddock em vez de boxe?
- Experimentar várias opções terapêuticas
- Repetir tratamentos

3as Jornadas Hospital Veterinário
Muralha Évora

Conclusão

- Não é necessariamente o final da carreira, mas o prognóstico é reservado, apenas 40% retomam actividade inicial
- Muitos casos com radiografias normais (cerca de 65%)
- Diagnóstico clínico e baseado na resposta à anestesia dos nervos digitais palmares
- Ressonância magnética é o meio de diagnóstico de eleição, que permite identificar dimensão das lesões e emitir um prognóstico mais fiável



Obrigada pela atenção!



3as Jornadas Hospital Veterinário
Muralha Évora

equimuralha
Medicina Veterinária Equina

Bibliografia



1. Outcome of medical treatment for horses with foot pain: 56 cases. Gutierrez-Nibeyro SD, White li NA, Werpy NM. Equine Vet J. 2010 Nov;42(8):680-5.
2. Magnetic resonance imaging findings in horses with recent onset navicular syndrome but without radiographic abnormalities. Sampson SN, Schneider RK, Gavin PR, Ho CP, Tucker RL, Charles EM. Vet Radiol Ultrasound. 2009 Jul-Aug;50(4):339-46.
3. Lameness associated with foot pain: results of magnetic resonance imaging in 199 horses (January 2001--December 2003) and response to treatment. Dyson SJ, Murray R, Schramme MC. Equine Vet J. 2005 Mar;37(2):113-21.